

# Complicação pós-operatória de Fontan: fluxo pulmonar anterógrado

*Fontan postoperative complication: antegrade pulmonary flow*

Carla TANAMATI<sup>1</sup>, Vanessa Alves GUIMARÃES<sup>2</sup>, Juliano Gomes PENHA<sup>3</sup>, Miguel Lorenzo BARBERO-MARCIAL<sup>4</sup>

RBCCV 44205-1259

## DADOS CLÍNICOS

No período de janeiro de 2003 a dezembro de 2008, 152 operações do tipo cavo-pulmonar total foram realizadas em nosso serviço, sendo 106 (71,2%) com circulação extracorpórea e 46 (28,8%) sem circulação extracorpórea. A ligadura do tronco pulmonar foi realizada com o uso de cadarço ou fita cardíaca e fixada à parede do tronco pulmonar com três pontos separados de polipropilene 5-0 em 131 (86,1%) casos. O ecocardiograma transtorácico com mapeamento de fluxo em cores, realizado antes da alta hospitalar, não demonstrava fluxo residual anterógrado.

A suspeita diagnóstica de fluxo residual pulmonar foi realizada por meio da ausculta de sopro cardíaco sistólico, ejetivo em foco pulmonar, sendo confirmado ao ecocardiograma.

## CASO 1

Sexo feminino, 11 anos, 24,9 kg, com diagnóstico de transposição das grandes artérias com ventrículo esquerdo hipoplásico e estenose pulmonar, submetida a atrioseptostomia aos 3 dias de vida, Blalock modificado à direita com 1 ano e 2 meses, e operação de Glenn bidirecional + Fontan com tubo extracardiaco e ligadura do tronco pulmonar sem circulação extracorpórea aos 8 anos de idade. No pós-operatório tardio, 2 anos após a cirurgia, a mãe referia cansaço e edema palpebral matutino. Na

investigação diagnóstica, o ecocardiograma com doppler evidenciava fluxo pulmonar anterógrado (gradiente de 81 mmHg) e estenose da origem das artérias pulmonares, principalmente à esquerda. A angioressonância magnética mostrava estenose crítica da artéria pulmonar esquerda e aneurisma do coto proximal do tronco pulmonar (Figura 1).

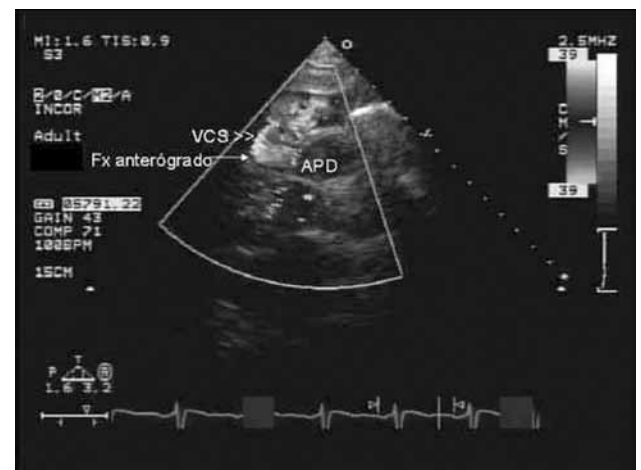


Fig. 1 – Ecocardiograma transtorácico com mapeamento de fluxo em cores pré-operatório mostrando competição de fluxo entre o fluxo anterógrado pulmonar e da veia cava superior. VCS – veia cava superior; APD – artéria pulmonar direita

1. Livre-docente da FMUSP; Médica assistente de Cirurgia Cardíaca Pediátrica do Instituto do Coração do Hospital das Clínicas da Faculdade de Medicina da Universidade de São Paulo (HC-FMUSP).
2. Médica assistente da recuperação pós-operatória do Instituto do Coração – HCFMUSP.
3. Médico assistente de Cirurgia Cardíaca Pediátrica do Instituto do Coração – HC-FMUSP.
4. Prof. Titular de Cirurgia Cardíaca Pediátrica da Faculdade de Medicina da Universidade de São Paulo e Coordenador do Transplante Cardíaco Pediátrico do Instituto do Coração – HC-FMUSP.

Trabalho realizado no Instituto do Coração do Hospital das Clínicas da Faculdade de Medicina da Universidade de São Paulo, São Paulo, SP, Brasil.

Endereço para correspondência: Carla Tanamati  
Av. Dr. Enéas de Carvalho Aguiar, 44 – Cerqueira César – São Paulo, SP, Brasil – CEP: 05403-000  
E-mail: ctanama@terra.com.br

Artigo recebido em 18 de junho de 2010  
Artigo aprovado em 1 de dezembro de 2010

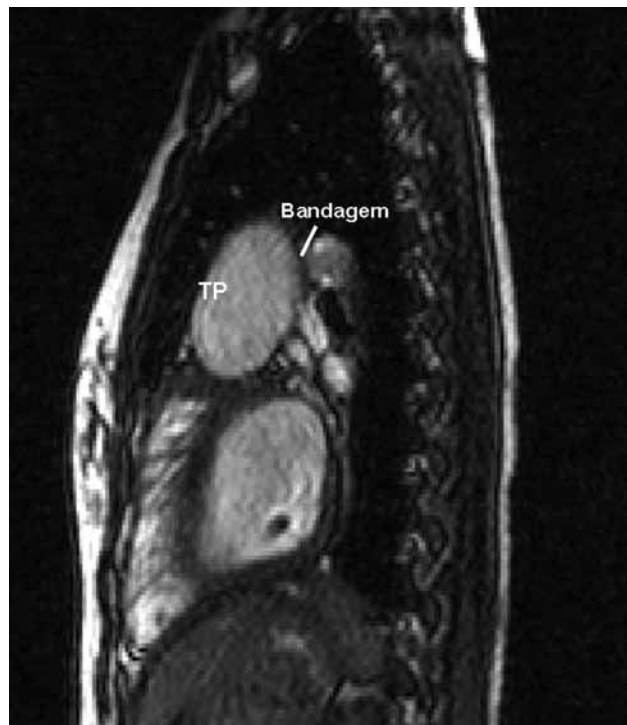

Fig. 2 – Aneurisma do tronco pulmonar e estenose de ramos pulmonares causados pela bandagem  
TP - Tronco pulmonar

Na reoperação, com circulação extracorpórea a 20°C, o tronco pulmonar aneurismático (6 cm) foi dissecado e seccionado. A valva pulmonar, muito dilatada, foi fechada com retalho de homoenxerto pulmonar e o coto proximal do tronco pulmonar foi fechado com dupla sutura. O coto distal do tronco pulmonar foi fechado com retalho de homoenxerto pulmonar com sutura (Figura 2). A artéria pulmonar esquerda foi ampliada com retalho de homoenxerto pulmonar. A recuperação pós-operatória (PO) foi satisfatória, a criança foi extubada no 1º PO e recebeu alta hospitalar no 14º PO.

#### CASO 2

Sexo feminino, 12 anos, com diagnóstico de atresia tricúspide com estenose pulmonar (IB) e estenose da artéria pulmonar direita. Aos 2 anos, submetida a operação de Glenn bidirecional e ampliação da artéria pulmonar direita e, aos 12 anos, realizada operação de Fontan com tubo extracardiaco com circulação extracorpórea e ligadura do tronco pulmonar. No 40º PO, foi readmitida no pronto socorro com quadro de insuficiência cardíaca congestiva descompensada com hepatomegalia, estase venosa e ao exame físico auscultado sopro sistólico, de ejeção em foco pulmonar. O ecocardiograma com mapeamento de fluxo a cores evidenciou fluxo pulmonar residual e fluxo retrógrado

em veias cavas. Na reintervenção cirúrgica, com circulação extracorpórea, realizada a secção e sutura do tronco pulmonar, englobando a valva pulmonar. A evolução pós-operatória foi adequada, e a paciente recebeu alta no 23º PO.

#### CASO 3

Sexo masculino, 12 anos, com diagnóstico de atresia tricúspide com dextrocardia, submetido a atrioseptectomia com 1 ano e cavo-pulmonar total com tubo extracardiaco com circulação extracorpórea aos 7 anos. No 10º mês de PO, foi auscultado sopro sistólico em foco pulmonar e tentada oclusão do tronco pulmonar por cateterismo sem sucesso. O ecocardiograma demonstrava competição de fluxo importante com auto-contraste em veia cava superior e ao cateterismo evidenciada estenose da origem das artérias pulmonares e da anastomose da veia cava inferior com o tubo extracardiaco. Na reoperação, realizada troca do tubo extracardiaco, ampliação de artérias pulmonares com pericárdio bovino e secção e sutura do tronco pulmonar. A paciente evoluiu no PO sem intercorrências com ecocardiograma demonstrando função sistólica ventricular normal e ausência de sinais de obstrução. Recebeu alta hospitalar no 14º PO em uso de furosemide, marevan e enalapril.

#### DISCUSSÃO

A ligadura do tronco pulmonar na operação cavo-pulmonar total foi descrita por Fontan e Baudet [1], em 1970.

No Instituto do Coração do Hospital das Clínicas da Faculdade de Medicina da Universidade de São Paulo, em três (2,3%) casos de ligadura do tronco pulmonar na operação de Fontan (n= 131), houve necessidade de reintervenção cirúrgica devido à presença de fluxo pulmonar anterógrado residual e/ou estenose pulmonar.

A presença de fluxo adicional pulmonar no Fontan provoca a competição entre o fluxo pulmonar e o retorno venoso das veias cavas, levando ao aumento da pressão pulmonar, estase venosa e falência da circulação tipo Fontan [2].

A migração da bandagem distalmente pode levar à estenose dos ramos pulmonares, aumentando a resistência ao fluxo pulmonar, dificultando a drenagem venosa passiva sistêmica do Fontan e aumentando a pós-carga do “ventrículo único”.

O diagnóstico de suspeita clínica da recanalização do tronco pulmonar é a presença de sopro sistólico, ejetivo em foco pulmonar e o quadro clínico de insuficiência cardíaca congestiva direita.

O ecocardiograma confirma a presença de fluxo pulmonar residual anterógrado e a estenose dos ramos pulmonares; o diagnóstico é complementado por meio de angiotomografia, angioressonância ou cateterismo cardíaco.

A reintervenção cirúrgica deve ser realizada nos quadros com insuficiência cardíaca congestiva e/ou com sinais de obstrução das artérias pulmonares. Na reoperação, com auxílio da circulação extracorpórea, o tronco pulmonar é dissecado e seccionado. O coto proximal é fechado englobando a valva pulmonar com dupla sutura e o coto distal fechado também com dupla sutura ou com retalho de homoenxerto pulmonar. A ampliação das artérias pulmonares foi realizada com pericárdio bovino (1 caso) e homoenxerto pulmonar (1 caso). A evolução pós-operatória foi satisfatória.

O risco de recanalização do tronco pulmonar após a ligadura do tronco pode ocorrer em qualquer período pós-operatório. O diagnóstico de suspeita é feito pela presença de sopro cardíaco em foco pulmonar e quadro clínico de insuficiência cardíaca congestiva. O diagnóstico é confirmado por meio do ecocardiograma e a estenose de ramos pulmonares por angiotomografia de artérias pulmonares ou cateterismo.

Outra complicação relacionada à ligadura do tronco pulmonar após a operação de Fontan é a formação de trombo na porção proximal do tronco pulmonar com embolia sistêmica [3]. O tratamento consiste na remoção cirúrgica do trombo e fechamento da valva pulmonar.

Em nossa instituição, a ligadura do tronco pulmonar era realizada de rotina na operação de Fontan devido à facilidade técnica, entretanto, a partir das estas complicações temos optado pelo fechamento direto da valva pulmonar ou

colocação de um retalho, ou a secção e sutura do tronco pulmonar.

## CONCLUSÃO

O risco de recanalização do tronco pulmonar após a ligadura do tronco pulmonar pode ocorrer em qualquer período pós-operatório. O diagnóstico é feito pela presença de sopro cardíaco em foco pulmonar e quadro clínico de insuficiência cardíaca congestiva, sendo confirmado por meio do ecocardiograma, angiografia pulmonar ou angiotomografia de artérias pulmonares.

Os doentes com ligadura do tronco pulmonar devem ser monitorados para avaliação desta complicação.

## REFERÊNCIAS

1. Fontan F, Baudet E. Surgical repair of tricuspid atresia. *Thorax*. 1971;26(3):240-8.
2. Fantini FA, Gontijo B, Martins C, Lopes RM, Vrandecic EC, Goulart E, et al. Operação de Fontan: uma técnica em evolução. *Rev Bras Cir Cardiovasc*. 2009;24(4):463-9.
3. Madan N, Robinson BW, Jacobs ML. Thrombosis in the proximal pulmonary artery stump in a Fontan patient. *Heart*. 2002;88(4):396.