

# Revascularização do miocárdio sem circulação extracorpórea com enxertos arteriais: análise de 300 casos

*Off-pump coronary artery bypass grafting with arterial grafts: analysis of 300 cases*

Rodrigo MILANI, Paulo BROFMAN, José Augusto M. SOUZA, Maximiliano GUIMARÃES, Laura BARBOZA, Alexandre BARBOSA, Dalton PRÉCOMA, Francisco MAIA

RBCCV 44205-762

## Resumo

**Objetivo:** Recentemente, o uso de múltiplos enxertos arteriais nas cirurgias coronarianas vem conquistando grande interesse da comunidade médica diante da perspectiva de melhores resultados a longo prazo em relação às veias safenas. O presente estudo tem por objetivo analisar os resultados imediatos da associação da operação de revascularização do miocárdio sem circulação extracorpórea, com o uso exclusivo de enxertos arteriais.

**Método:** Entre junho de 2000 a dezembro de 2004, 300 pacientes foram submetidos a operação para revascularização do miocárdio sem circulação extracorpórea, usando-se apenas enxertos arteriais. A artéria torácica interna esquerda foi o enxerto de primeira escolha, seguida da artéria radial do membro superior não-dominante, artéria torácica interna direita e artéria radial do membro dominante.

**Resultado:** A idade dos pacientes variou entre 33 e 77 anos. Duzentos e trinta e quatro pacientes eram do sexo masculino e 66 do sexo feminino. Com relação a fatores de risco coronarianos, 77% tinham história de hipertensão arterial, 66% história de tabagismo, 53% níveis elevados de colesterol e 21% eram diabéticos. Oitenta e quatro (28%) pacientes apresentavam antecedente de infarto do miocárdio e 77

(25,6%) necessitaram de nitroglicerina endovenosa no período pré-operatório. A fração de ejeção era inferior a 30% em 77 (25,6%) pacientes e a cineangiocoronariografia mostrou lesão em três ou mais vasos em 63% dos casos. O EuroSCORE variou de 0 a 12 pontos, com uma mortalidade esperada para este grupo de 3,7%. O número total de anastomoses distais foi de 838, com média de  $2,79 \pm 0,97$  por paciente. Houve seis (2%) óbitos nesta série, sendo dois por mediastinite, um por insuficiência renal após choque séptico, um por causas metabólicas, um por sangramento e um por broncopneumonia. Diabetes foi o único fator associado com aumento na mortalidade.

**Conclusão:** A utilização de enxertos arteriais nas operações para revascularização do miocárdio sem circulação extracorpórea não acarretou aumento da morbi-mortalidade imediata nesta série. Os resultados obtidos estão dentro do previsto através do EuroSCORE. O uso de enxertos arteriais em diabéticos deve ser realizado de maneira bastante criteriosa.

**Descritores:** Revascularização miocárdica. Circulação extracorpórea. Coronariopatia, cirurgia. Anastomose Mamário-Coronária.

Trabalho realizado no Serviço de Cirurgia Cardiovascular da Santa Casa de Misericórdia - Pontifícia Universidade Católica do Paraná.

Endereço para correspondência: Dr. Rodrigo M Milani. Serviço de Cirurgia Cardíaca. Santa Casa de Misericórdia - PUC/PR. Praça Rui Barbosa, 694 Centro - Curitiba, PR. CEP: 80010-030. Tel: (41) 323-4926. Fax: (41) 232-8982.  
E-mail: rodrigo.milani@sbccv.org.br

Artigo recebido em janeiro de 2005  
Artigo aprovado em agosto de 2005

#### Abstract

**Objective:** The present study reviews our immediate experience of off-pump coronary artery bypass grafting using arterial grafts alone.

**Method:** Between June 2000 and December 2004, 300 patients were submitted to off-pump myocardial revascularization using only arterial grafts. The left internal mammary artery was the first-choice graft, followed by radial artery and the right mammary artery.

**Results:** The ages of the patients ranged from 33 to 77 years, with 234 male and 66 female. In respect to risk factors for coronary disease, 77% had hypertension, 66% had history of smoking, 53% had high levels of cholesterol and 21% had diabetes. Eighty-four patients (28%) had a history of myocardial infarction and 77 (25.6%) were using endovenous nitroglycerin in the preoperative period. The ejection fraction was less than 30% in 77 (25.6%) patients. A total of 189

patients had multi-vessel disease. The EuroSCORE ranged from 0 to 12 points with an expected mortality rate of 3.7%. The total numbers of distal anastomoses were 838, with a mean of  $2.79 \pm 0.97$  anastomoses per patient. There were six deaths in this series, one caused by renal failure, one caused by metabolic disorders, two caused by mediastinitis, one caused by pneumonia and one caused by bleeding. Diabetes was the only factor associated with mortality.

**Conclusion:** The use of arterial grafts in off-pump myocardial revascularization did not increase the immediate morbidity and mortality in this series. The results were similar to the results predicted by EuroSCORE. The use of arterial grafts alone in diabetics patients must be carefully evaluated.

**Descriptors:** Myocardial revascularization. Extracorporeal circulation. Coronary disease, surgery. Internal mammary-coronary artery anastomosis.

## INTRODUÇÃO

No início da década de 80, trabalhos pioneiros publicados por Buffolo et al. [1] e Benetti [2], separadamente, apresentaram técnicas de revascularização do miocárdio de maneira menos invasiva, sem o uso da circulação extracorpórea. Recentemente, avanços nos estabilizadores de tecido, bem como importantes contribuições técnicas feitas por Lima [3] e Rivetti e Gandra [4], aumentaram intensamente o interesse pelas operações coronarianas sem circulação extracorpórea, com inúmeras publicações [5-7] mostrando as possíveis vantagens do método sobre a técnica convencional. Entretanto, as operações sem circulação extracorpórea são tecnicamente mais trabalhosas e dúvidas foram levantadas quanto à qualidade das anastomoses, o tipo de enxerto utilizado e as revascularizações incompletas.

A artéria torácica interna esquerda é o enxerto de escolha e sua vantagem sobre os enxertos venosos é bem conhecida [8-10]. Muitos estudos têm sido publicados demonstrando os benefícios de um segundo enxerto arterial [11-14], porém, poucos apresentam a associação de revascularização coronariana sem circulação extracorpórea e a utilização de enxertos arteriais.

## MÉTODO

Os dados do presente estudo foram coletados pelo modelo de banco de dados utilizado pela *Society for Thoracic Surgery* [15] e pelo índice de risco desenvolvido pela *European Association for Cardiothoracic Surgery*, o EuroSCORE [16,17], e foram analisados todos os pacientes submetidos a cirurgia coronariana sem circulação

extracorpórea, em que tenham sido utilizados apenas enxertos arteriais na revascularização, operados entre junho de 2000 a dezembro de 2004.

A técnica anestésica e o preparo inicial foram previamente descritos [18]. Após indução anestésica e obtenção dos enxertos, os pacientes foram heparinizados em uma dose de 2,5 mg/kg. A seguir, aplicava-se um ponto com Ethibond 2-0 fixado a uma fita de algodão com 3 cm de largura na deflexão pericárdica, entre a veia cava inferior e a veia pulmonar direita inferior [12], para exposição completa do coração. As anastomoses distais foram feitas primeiramente, sendo a artéria abordada ocluída em sua porção proximal à anastomose com um ponto de fio 4-0. A área em que se realizava a anastomose foi exposta e estabilizada com um estabilizador de sucção (Octopuss System, Medtronic Corporation). Ao término das anastomoses distais, a pressão arterial sistólica foi mantida em 100 mmHg, a aorta pinçada parcialmente e as anastomoses proximais confeccionadas. Ao término das anastomoses, 2mg/kg de heparina foram revertidos com sulfato de protamina e a operação finalizada. Sempre que possível, o paciente foi acordado da anestesia na sala de operações e procedeu-se à extubação orotraqueal.

Ao término da operação, os pacientes foram conduzidos à unidade de terapia intensiva, onde receberam durante 24h infusão contínua de nitroglicerina e reposição de eletrólitos. Concentrado de hemáceas foi administrado sempre que o hematócrito estivesse abaixo de 30%. Todos os pacientes, a exceção dos operados de emergência, receberam bloqueador dos canais de cálcio, iniciando-se 24 horas antes da operação. A utilização de aspirina no período pré-operatório não foi suspensa para cirurgia.

### Análise estatística

Neste estudo, as variáveis contínuas foram expressas em médias e desvios padrões e as variáveis categóricas em frequência e percentuais.

### RESULTADOS

Um total de 300 pacientes com idade variando de 33 a 77 anos e média de  $60,02 \pm 12,3$  anos foram submetidos à operação para revascularização do miocárdio sem circulação extracorpórea, utilizando-se apenas enxertos arteriais. Duzentos e trinta e quatro (78%) pacientes eram do sexo masculino, enquanto 66 (22%) eram do sexo feminino.

Quanto aos fatores de risco e às doenças associadas, 21% eram diabéticos, 66% tabagistas, 53% apresentavam níveis elevados de colesterol, 77% hipertensos, 28% tinham antecedente de infarto do miocárdio, 23% já haviam sido submetidos a angioplastia, 5,2% a trombólise e 3,2% a operação para revascularização do miocárdio prévia.

A maioria dos pacientes encontrava-se em classe funcional III ou IV, sendo que 12% estavam em classe I, 37% em classe II, 31% em classe III e 20% em classe IV. Setenta e sete (25,6%) pacientes estavam utilizando nitroglicerina endovenosa no período pré-operatório.

O ecocardiograma mostrou uma fração de ejeção acima de 50% em 139 (46,3%) pacientes, 84 (28%) doentes com fração entre 30 e 50% e 77 (25,6%) com fração inferior a 30%. Na cineangiocoronariografia, 17% dos pacientes tinham lesão em vaso único, 20% em dois vasos e 63% apresentavam lesão em três ou mais vasos. Vinte e nove (9,6%) pacientes apresentavam lesão de tronco de artéria coronária esquerda. Oito (2,6%) pacientes foram operados em caráter de emergência. Os valores obtidos através da escala de risco EuroSCORE variaram de 0 a 12 pontos, com média de  $3,7 \pm 2,71$ .

O número total de anastomoses distais foi de 838, com média de  $2,79 \pm 0,97$  por paciente. A artéria torácica interna esquerda foi utilizada em 145 pacientes anastomosada unicamente no ramo descendente anterior e em 151 pacientes foi utilizada de forma seqüencial. A artéria radial foi utilizada em uma única anastomose em 223 pacientes e em 24 foi utilizada de forma seqüencial. Cento e vinte pacientes receberam enxerto de artéria torácica interna direita (Figura 1).

O tempo médio de ventilação mecânica foi de  $4,36 \pm 0,94$  horas, variando de zero a 300 horas. Cinquenta e um (15,3%) pacientes foram extubados na sala de operação, ao término da anestesia. A média de sangramento pelos drenos pleurais e de mediastino foi de  $490,58 \pm 135,3$  ml, variando de 50 a 1750 ml. Sete (2,3%) pacientes necessitaram de reoperação por sangramento. O período de permanência na unidade de terapia intensiva variou de 1 a 13 dias, com média de  $1,92 \pm 0,43$  dias, sendo que 243 (81%) pacientes permaneceram menos de 48 horas na unidade.

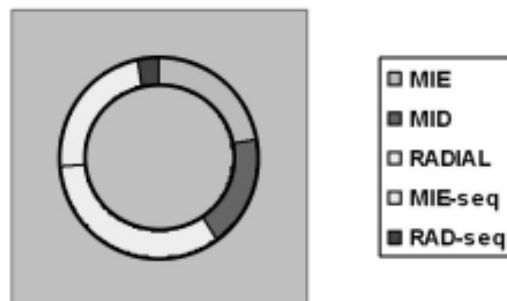


Fig. 1 - Enxertos utilizados

Quanto às complicações observadas, 37 (12,3%) pacientes apresentaram fibrilação atrial, quatro (1,3%) mediastinite, três (1%) infarto agudo do miocárdio, um (0,3%) teve insuficiência renal após choque séptico, seis (2%) doentes tiveram broncopneumonia e um teve AVC. A Tabela 1 mostra as complicações observadas.

Tabela 1. Complicações pós-operatórias.

Complicação	Nº	%
Insuficiência renal	1	0,3%
Infarto Agudo do Miocárdio	2	0,66%
Broncopneumonia	6	2%
Mediastinite	4	1,3%
Reoperação por sangramento	7	2,3%
Fibrilação atrial	37	12,3%

Houve seis (2%) óbitos nesta série, sendo dois (0,6%) por mediastinite, um (0,3%) por insuficiência renal após choque séptico, um (0,3%) por causas metabólicas, um (0,3%) devido a broncopneumonia e um (0,3%) decorrente de sangramento.

### COMENTÁRIOS

Nos últimos quatro anos, inúmeras publicações dos mais variados serviços mostraram que a operação para revascularização do miocárdio sem circulação extracorpórea ganhou aceitação mundial [19-21], sendo isto atribuído a uma melhora na qualidade dos estabilizadores de tecido e shunts intra-coronários, bem como às manobras para exposição, que permitem a abordagem de todos os vasos do coração.

Os resultados apresentados pelos diversos serviços dão sustentação às operações coronarianas sem circulação extracorpórea como uma alternativa segura e eficaz ao

procedimento tradicional. A eliminação da circulação extracorpórea reduz a resposta inflamatória associada à cirurgia cardíaca, diminuindo o edema pulmonar intersticial, os efeitos adversos sobre plaquetas e sistema de coagulação, as microembolias atribuídas à CEC e a eliminação do fluxo contínuo, levando a uma maior proteção renal [22]. Todos estes fatores tornam as operações sem circulação extracorpórea cada vez mais atraentes.

O uso de enxertos arteriais vem cada vez ganhando mais espaço nas operações de revascularização do miocárdio, com estudos de 15 anos de seguimento mostrando superioridade deste tipo de enxerto sobre as veias safenas [8-10] no que diz respeito à sobrevida livre de eventos e mortalidade [11-14].

Entre os cirurgias cardiovasculares, o debate referente ao uso de enxertos arteriais sobre um enxerto de artéria torácica interna esquerda associada à veia safena é intenso. Não há até o presente momento um estudo randomizado mostrando claramente a vantagem do uso de duas artérias torácicas ou somente enxertos arteriais sobre uma única artéria torácica. O uso da artéria torácica interna esquerda para ramo descendente anterior é a operação considerada ideal, com melhores resultados na operação coronariana [23]. Rizolli et al. [24] apresentaram artigo com ampla revisão da literatura, onde através de metanálise avaliaram 16.362 pacientes, comparando o uso de uma e duas artérias torácicas internas nas operações coronarianas. Os autores concluíram que, em geral, os resultados a longo prazo das operações de revascularização do miocárdio com duas artérias torácicas internas é superior ao uso de apenas uma.

No presente estudo, apresentamos a associação das operações para revascularização do miocárdio sem circulação extracorpórea utilizando-se apenas enxertos arteriais. Foram analisados retrospectivamente 300 pacientes, sendo avaliadas principalmente as complicações pós-operatórias.

O número total de anastomoses distais foi de 838, com média de  $2,79 \pm 0,97$  por pacientes. Este número é compatível com o número de lesões encontradas à cineangiocoronariografia, demonstrando a possibilidade de revascularização completa do miocárdio mesmo quando a operação é realizada sem circulação extracorpórea. Nesta série, a segunda artéria a receber um maior número de enxertos, após o ramo descendente anterior, foram os ramos marginais da artéria circunflexa, demonstrando que a revascularização dos vasos laterais e posteriores do coração é realizada rotineiramente sem circulação extracorpórea.

A utilização de enxertos arteriais não aumentou de maneira significativa o tempo de cirurgia, de ventilação mecânica e de permanência em CTI. O sangramento observado pelos drenos também foi similar ao observado nos demais pacientes operados no serviço.

Com relação às complicações observadas, os quatro pacientes que apresentaram mediastinite eram diabéticos e, em todos, haviam sido utilizadas duas artérias torácicas internas. O número de pacientes diabéticos neste grupo foi de 63 (21%) e a incidência de mediastinite neste subgrupo (diabéticos) foi de 6,3% (quatro doentes). Nas reoperações por sangramento, em cinco pacientes encontraram-se pontos de sangramento ativo, dois em ramos da artéria radial, dois no leito da artéria torácica interna direita, um na anastomose proximal da artéria radial e nos outros dois doentes observou-se sangramento difuso, sem sinais de sangramento ativo.

As demais complicações observadas, à exceção da fibrilação atrial, tiveram incidência bastante baixa, demonstrando que o uso de enxertos arteriais não leva a aumento da morbidade.

Nesta série, houve seis óbitos, sendo dois pacientes por mediastinite, um por choque séptico e insuficiência renal, um por causas metabólicas, um por broncopneumonia e um por sangramento. Entre os dois pacientes que apresentaram mediastinite, um apresentou quadro de infarto agudo do miocárdio no período pós-operatório imediato, necessitando ser reoperado de emergência. Na reintervenção, constatou-se espasmo da artéria radial, sendo realizada ponte de safena distal à anastomose da radial, com o paciente apresentando melhora hemodinâmica e eletrocardiográfica após o procedimento. O paciente que desenvolveu choque séptico e insuficiência renal havia apresentado quadro de infarto agudo do miocárdio seis dias antes da operação, evoluindo com dor e instabilidade hemodinâmica, necessitando de drogas vasoativas, balão intra-órtico e cirurgia de emergência, sendo utilizados enxertos arteriais porque o paciente era safenectomizado. No período pós-operatório, permaneceu em ventilação mecânica prolongada, evoluindo com broncopneumonia e choque séptico.

## CONCLUSÃO

Com base nos resultados obtidos com esta série de pacientes, concluímos que a associação de operação para revascularização do miocárdio sem circulação extracorpórea e o uso de enxertos arteriais mostrou-se um procedimento seguro e eficaz, não ocasionando aumento significativo na incidência de complicações.

No subgrupo de pacientes diabéticos, o uso de ambas as artérias torácicas internas cursou com um aumento na taxa de complicações relacionada ao esterno.

## REFERÊNCIAS BIBLIOGRÁFICAS

1. Buffolo E, Andrade JCS, Branco JNR, Teles CA, Aguiar LF, Gomes WJ. Coronary artery bypass grafting without cardiopulmonary bypass. *Ann Thorac Surg*. 1996;61(1):63-6.

2. Benetti FJ. Direct coronary surgery with saphenous vein bypass without either cardiopulmonary bypass or cardiac arrest. *J Cardiovasc Surg*. 1985;26(3):217-22.
3. Lima RC. Padronização técnica de revascularização miocárdica da artéria circunflexa e seus ramos sem circulação extracorpórea. [Tese de doutorado]. São Paulo:Universidade Federal de São Paulo, Escola Paulista de Medicina;1999.
4. Rivetti LA, Gandra SM. Initial experience using an intraluminal shunt during revascularization of the beating heart. *Ann Thorac Surg*. 1997;63(6):1742-7.
5. Mack MJ. Beating heart surgery for coronary revascularization: is it the most important development since the introduction of the heart-lung machine? *Ann Thorac Surg*. 2000;70(5):1774-8.
6. Milani RM, Brofman PRS, Moutinho JA. Morbidity and mortality impact in the myocardial revascularization without extracorporeal circulation. Luzern, Switzerland:12th World Congress on Cardiothoracic Surgery;2002.
7. Moshkovitz Y, Lusky A, Mohr R. Coronary artery bypass without cardiopulmonary bypass: analysis of short-term and mid-term outcome in 220 patients. *J Thorac Cardiovasc Surg*. 1995;110(4 pt 1):979-87.
8. Lytle BW, Loop FD, Cosgrove DM, Ratliff NB, Easley K, Taylor PC. Long-term (5 to 12 years) serial studies of internal mammary artery and saphenous vein coronary bypass grafts. *J Thorac Cardiovasc Surg*. 1985;89(2):248-58.
9. Cameron A, Davis KB, Green G, Schaff HV. Coronary bypass surgery with internal thoracic artery grafts: effects on survival over a 15 year period. *N Engl J Med*. 1996;334(4):216-9.
10. Boylan MJ, Lytle BW, Loop FD, Taylor PC, Borsh JA, Goormastic M et al. Surgical treatment of isolated left anterior descending coronary stenosis: comparison of left internal mammary artery and venous autograft at 18 to 20 years follow-up. *J Thorac Cardiovasc Surg*. 1994;107(3):657-62.
11. Lemma M, Gelpi G, Mangini A, Vanelli P, Carro C, Condemi A et al. Myocardial revascularization with multiple arterial grafts: comparison between the radial artery and the right internal thoracic artery. *Ann Thorac Surg*. 2001;71(6):1969-73.
12. Sergeant PT, Blackstone EH, Meyns BP. Does arterial revascularization decrease the risk of infarction after coronary artery bypass grafting? *Ann Thorac Surg*. 1998;66(1):1-11.
13. Lytle BW, Loop FD. Superiority of bilateral internal thoracic artery grafting: it's been a long time comin. *Circulation*. 2001;104(18):2152-4.
14. Fiore AC, Naunheim KS, McBride LR, Peigh PS, Pennington DG, Kaiser GC et al. Fifteen-year follow-up for double internal thoracic artery grafts. *Eur J Cardiothorac Surg*. 1991;5(5):248-52.
15. Clarke RE. The STS Cardiac Surgery National Database: an update. *Ann Thorac Surg*. 1995;59(6):1376-81.
16. Roques F, Nashef AS, Michel P, Gauducheau E, de Vincentiis C, Baudet E et al. Risk factors and outcome in European cardiac surgery: analysis of the EuroSCORE multinational database of 19030 patients. *Eur J Cardiothorac Surg*. 1999;15(6):816-23.
17. Nashef SA, Roques F, Michel P, Gauducheau E, de Vincentiis C, Baudet E et al. European system for Cardiac Operative Risk Evaluation (EuroSCORE). *Eur J Cardiothorac Surg*. 1999;16(1):9-13.
18. Milani RM. Análise dos resultados imediatos da operação para revascularização do miocárdio sem pinçamento total da aorta [Tese de mestrado]. Curitiba:Universidade Federal do Paraná,2000.
19. Eryilmaz S, Corapcioglu T, Eren NT, Yazicioglu L, Kaya K, Akalin H. Off-pump coronary artery bypass surgery in the left ventricular dysfunction. *Eur J Cardiothorac Surg*. 2002;21(1):36-40.
20. Tang AT, Knott J, Nanson J, Hsu J, Haw MP, Ohri SK. A prospective randomized study to evaluate the renoprotective action of beating heart coronary surgery in low risk patients. *Eur J Cardiothorac Surg*. 2002;22(1):118-23.
21. Patel NC, Graysson AD, Jackson M, Au J, Yonan N, Hasan R et al. The effect off-pump coronary artery bypass surgery on in-hospital mortality and morbidity. *Eur J Cardiothorac Surg*. 2002;22(2):255-60.
22. Bowles BJ, Lee JD, Dang CR, Taoka SN, Johnson EW, Lau EM et al. Coronary artery bypass performed without the use of cardiopulmonary bypass is associated with reduced cerebral microemboli and improved clinical results. *Chest*. 2001;119(1):25-30.
23. Hennessy TG, Codd MB, Donnelly S, Hartigan C, McCann HA, McCarthy C et al. Long-term clinical outcome following coronary artery bypass grafting for isolated stenosis of the left anterior descending coronary artery. *Eur Heart J*. 1998;19(3):447-57.
24. Rizzoli G, Schiavon L, Bellini P. Does the use of bilateral internal mammary artery (IMA) grafts provide incremental benefit relative to the use of a single IMA graft? A meta-analysis approach. *Eur J Cardiothorac Surg*. 2002;22(5):781-6.